

Fortgeschrittene trockene altersabhängige Makuladegeneration (AMD) / Geographische Atrophie (GA)

Wahrnehmung

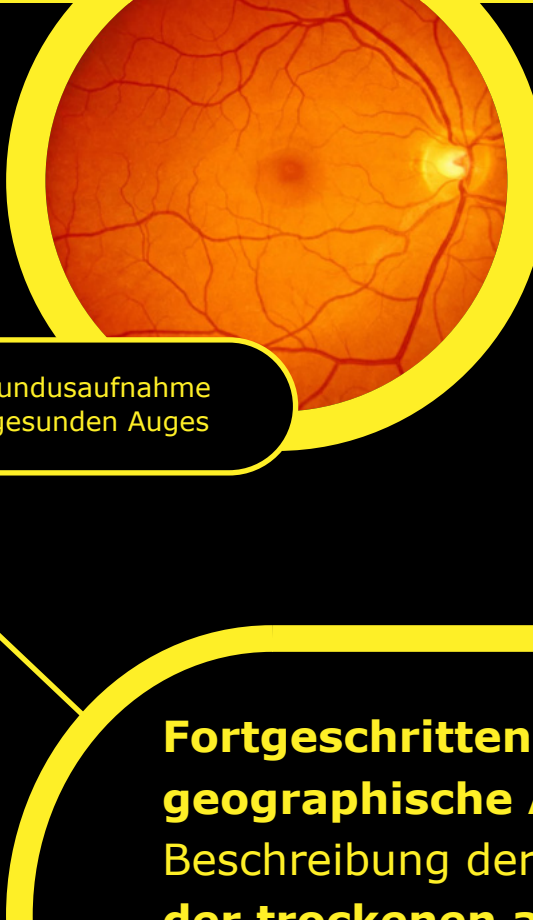

Bild: Fundusaufnahme eines gesunden Auges

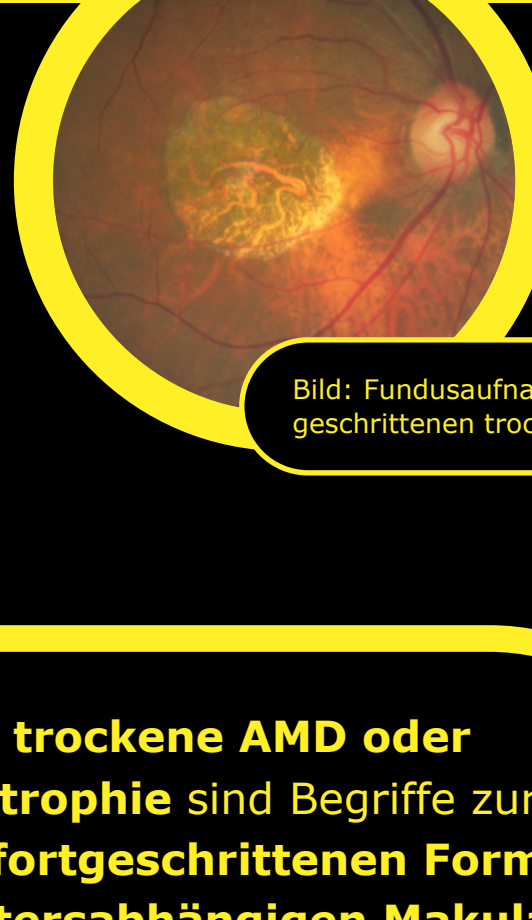

Bild: Fundusaufnahme der fortgeschrittenen trockenen AMD

Fortgeschrittene trockene AMD

Geographische Atrophie

Fortgeschrittene trockene AMD oder geographische Atrophie sind Begriffe zur Beschreibung der **fortgeschrittenen Form der trockenen altersabhängigen Makuladegeneration (AMD)**, einer fortschreitenden und irreversiblen Erkrankung, die die Makula, den zentralen Bereich der Netzhaut, betrifft.^{1,2}

5 Millionen

Derzeit sind weltweit mehr als 5 Millionen Menschen von fortgeschrittener trockener AMD betroffen. Man geht davon aus, dass diese Zahl bis 2040 auf mehr als 10 Millionen ansteigen wird.³

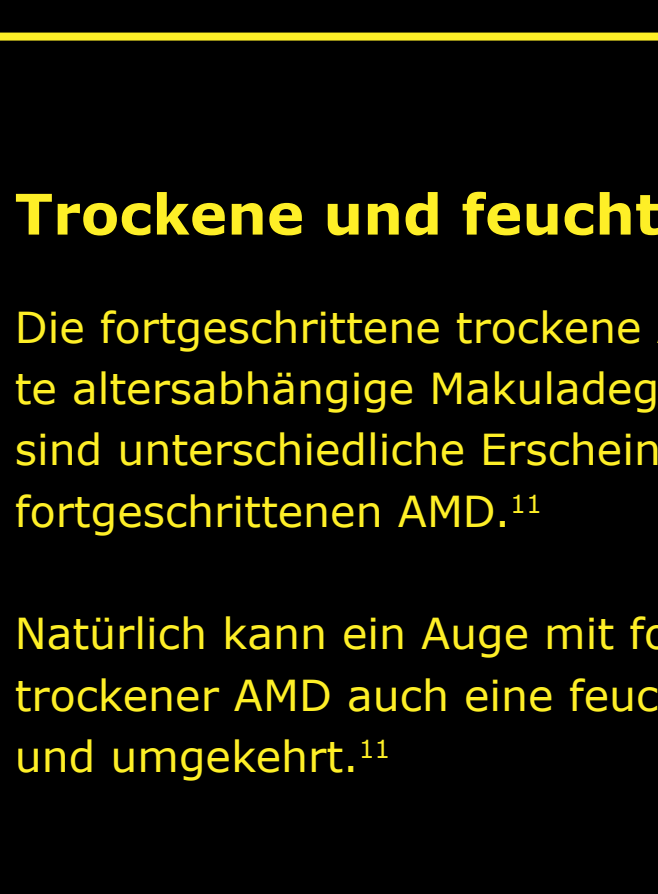
4x

Ab dem 50. Lebensjahr vervierfacht sich die Prävalenz alle 10 Jahre.⁴

20%

Die fortgeschrittene trockene AMD ist verantwortlich für bis zu 20 % aller durch AMD bedingten Erblindungen.^{1,5}

Die fortgeschrittene trockene AMD ist eine chronisch fortschreitende Degeneration⁶ der Makula. Die Makula ist ein zentraler Bereich der Netzhaut, der dem Auge die notwendige Sehschärfe für das Alltagsleben verleiht.^{7,8}

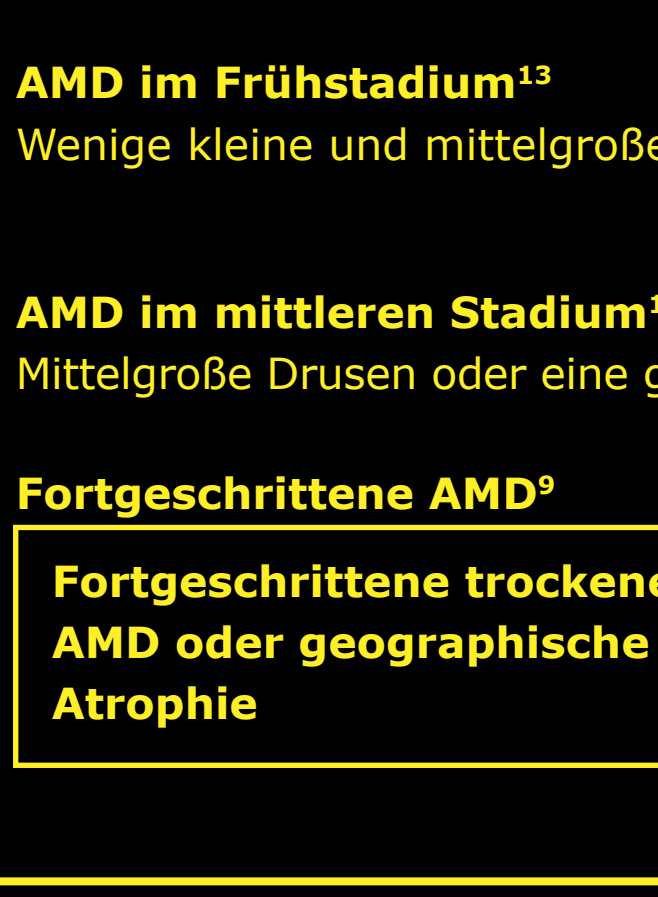


Netzhaut

Makula

i Die Netzhaut enthält Millionen von lichtempfindlichen Zellen (Stäbchen und Zapfen), die visuelle Informationen empfangen und verarbeiten.⁷

i Die Fovea in der Mitte der Makula ist eine kleine Vertiefung, die die größte Konzentration von Zapfenzellen enthält und somit die größte Sehschärfe bietet.⁹



Drusen

i Drusen sind kleine gelbe Ablagerungen von Fettproteinen (Lipiden), die sich unter der Netzhaut ansammeln. Sie können zur Einstufung des Stadiums und Schweregrads der AMD verwendet werden.¹⁰

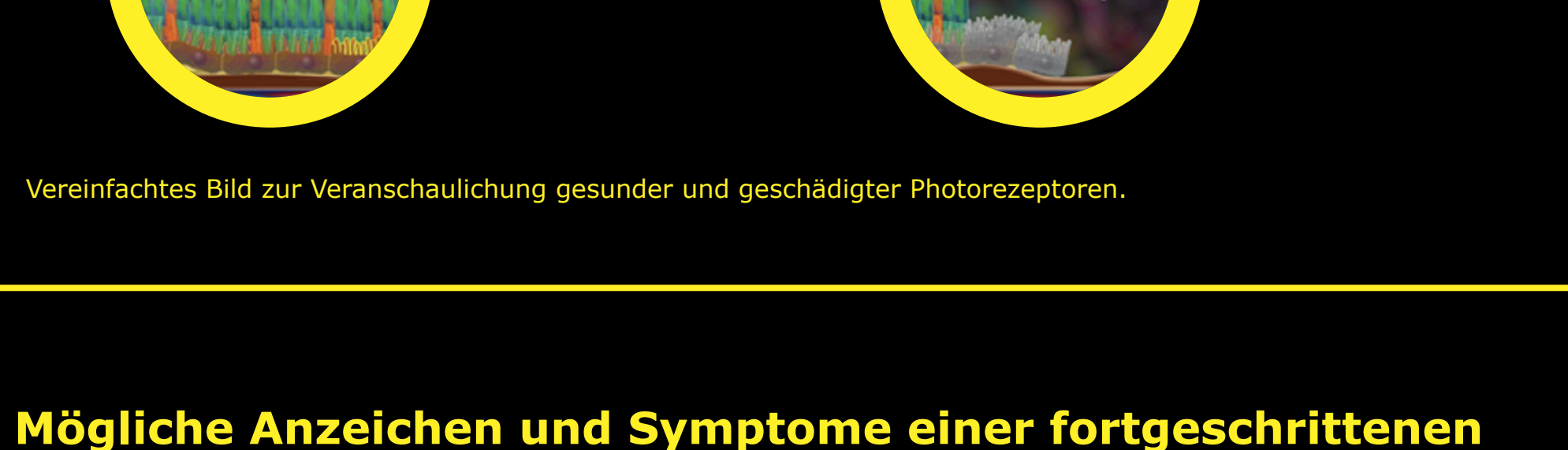
Trockene und feuchte AMD

Die fortgeschrittene trockene AMD und die feuchte altersabhängige Makuladegeneration (fAMD) sind unterschiedliche Erscheinungsformen der fortgeschrittenen AMD.¹¹

Natürlich kann ein Auge mit fortgeschrittener trockener AMD auch eine feuchte AMD entwickeln und umgekehrt.¹¹

Bei 98%

der Patienten mit feuchter AMD entwickelte sich über eine durchschnittliche Nachbeobachtungszeit von 7,3 Jahren eine fortgeschrittene trockene AMD.¹²



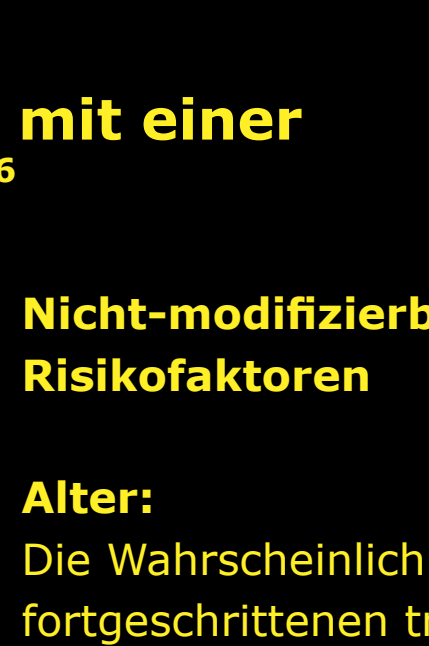
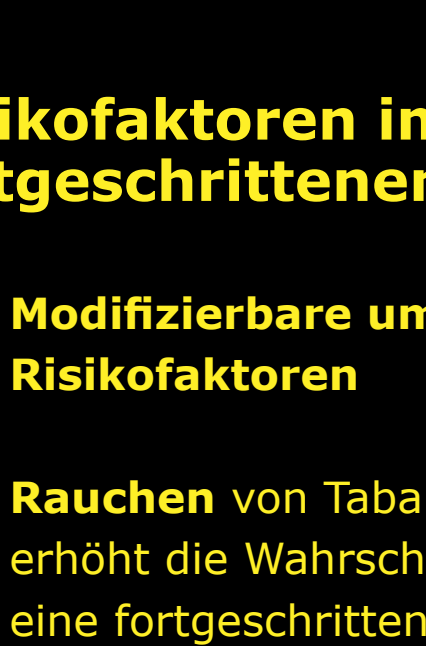
Ursachen

Bei Menschen mit AMD verschlechtern sich die Photorezeptoren in der Makula, dem Bereich der Netzhaut, der für scharfes Sehen und Farberkennung verantwortlich ist.¹⁴

Die fortgeschrittene trockene AMD ist durch einen fortschreitenden und irreversiblen Verlust des retinalen Pigmentepithels, der Photorezeptoren und der darunter liegenden Choriocapillaris gekennzeichnet, die alle wichtige Komponenten der Makula sind.^{2,15}

Gesunde Photorezeptoren

Geschädigte Photorezeptoren



Vereinfachtes Bild zur Veranschaulichung gesunder und geschädigter Photorezeptoren.

Mögliche Anzeichen und Symptome einer fortgeschrittenen trockenen AMD:¹⁶

- Trübe oder verschwommene Sicht.
- Gerade Linien können ungerade erscheinen.
- Unfähigkeit zur genauen Erkennung von Details aus der Ferne beim Erkennen von Objekten wie der Entfernung.
- Ein kleiner, aber größer werdender blinder Fleck in der Mitte des Gesichtsfeldes.
- Unfähigkeit zur Erkennung und Unterscheidung von Farben.

50%

der Patienten entwickeln innerhalb von 7 Jahren nach der Erstdiagnose eine fortgeschrittene trockene AMD in beiden Augen.¹⁵

Risikofaktoren im Zusammenhang mit einer fortgeschrittenen trockenen AMD¹⁶

Modifizierbare umweltbedingte Risikofaktoren

- Rauchen** von Tabak und Zigaretten erhöht die Wahrscheinlichkeit, eine fortgeschrittene trockene AMD zu entwickeln.
- Body Mass Index (BMI):** Personen mit einem BMI ab 30 aufwärts sind anfälliger für die Entwicklung einer fortgeschrittenen trockenen AMD.
- Fettreiche Ernährung:** Der Verzehr von cholesterin- und fettreichen Lebensmitteln kann zur Erhöhung des glykämischen Index und damit zu einer Ablagerung von Fettgewebe in den Blutgefäßen der Netzhaut führen.
- Einnahme von Medikamenten:** Bestimmte Medikamente werden mit einem erhöhten Risiko für die Entwicklung von AMD in Verbindung gebracht. Wenn Sie Medikamente für andere Erkrankungen einnehmen, sollten Sie dies mit Ihrem Arzt oder Ihrer Ärztin besprechen.

Nicht-modifizierbare Risikofaktoren

- Alter:** Die Wahrscheinlichkeit, an einer fortgeschrittenen trockenen AMD zu erkranken, steigt mit zunehmendem Alter.
- Genetik:** Menschen mit einer familiären Vorgeschichte haben ein höheres Risiko, die Krankheit zu entwickeln.
- Ethnische Zugehörigkeit:** Die Prävalenz der fortgeschrittenen trockenen AMD ist bei älteren Menschen kaukasischer Abstammung (Europäern) am höchsten.

Diagnose und Krankheitsverlauf

Krankheitsverlauf

Das präkativste und zentrale Merkmal die Entwicklung einer fortgeschrittenen trockenen AMD sind größere (> 125 µm) oder verschmelzende Drusen: Über 95% der Patienten mit diesen Merkmalen entwickeln eine fortgeschrittene trockene AMD.¹⁵

Atrophie im Randbereich der Makula	Wachstum der Atrophie	Beginnende Beeinträchtigung der Fovea	Schwere zentrale Atrophie
Ein gewisser Verlust des peripheren Sehens bei schwachem Licht, den der Patient nur unter bestimmten Bedingungen oder durch spezielle Tests wahrnimmt	Verlust des peripheren Sehens bei schlechten Lichtverhältnissen	Verlust des peripheren Sehens bei schlechten Lichtverhältnissen; stellenweiser Verlust des zentralen Sehens	Verlust des zentralen Sehvermögens bis hin zur Erblindung

Auch wenn das Läsionswachstum bei der fortgeschrittenen trockenen AMD scheinbar nur langsam voranschreitet, so ist das Fortschreiten der Krankheit konstant und irreversibel.^{15,17-19}

Diagnose

Die fortgeschrittene trockene AMD kann von Augenärzten, Netzhautspezialisten oder Optometristen diagnostiziert und überwacht werden.²⁰

Für die Erkennung, Diagnose und Überwachung aller AMD-Stadien, auch für die fortgeschrittene trockene AMD, werden bildgebende Verfahren der Netzhaut eingesetzt. Bei der Diagnose und Überwachung der AMD hält der Augenarzt mithilfe der Ophthalmoskopie oder einer Fundusaufnahme nach Auffälligkeiten auf der Netzhaut Ausschau.^{21,22} Dazu können gehören:

- Mit Drusen befallene Bereiche.
- Ein scharf abgegrenzter Bereich in der Makula-Region mit einer atrophischen Netzhaut und fehlender Pigmentierung.
- Sichtbare darunter liegende Blutgefäße der Aderhaut.

Diagnosemöglichkeiten

Die Fundusautofluoreszenz ist derzeit ein Standard-Bildgebungsverfahren zur Darstellung des retinalen Pigmentepithels (RPE) bei fortgeschrittener trockener AMD.²³

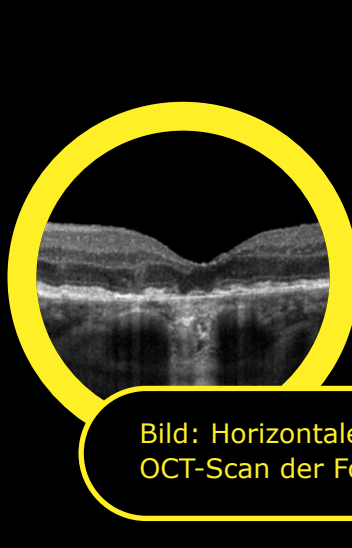


Bild: Normale Fundus-Autofluoreszenz einer Netzhaut

Optische Kohärenztomographie (OCT): Die Atrophie der Netzhautschichten lässt sich mit diesem nicht-invasiven Bildgebungsverfahren deutlich erkennen.^{24,25}




Bild: Horizontaler OCT-Scan der Fovea

- Auch wenn das Läsionswachstum bei fortgeschrittener trockener AMD langsam zu verlaufen scheint, so ist das Fortschreiten der Erkrankung oft konstant und irreversibel.^{15,17}
- Das Fortschreiten kann sehr unterschiedlich ausfallen; in der Regel dauert es ab Beginn der fortgeschrittenen trockenen AMD mehrere Jahre, um bleibende Defizite im Sehvermögen zu verursachen.²⁶
- Dies liegt daran, dass die Fovea, die für das zentrale Sehen und die Sehschärfe verantwortlich ist, bis zu einem sehr fortgeschrittenen Stadium der trockenen AMD zunächst verschont bleiben kann.²⁶
- Doch schon bevor die Fovea von der fortgeschrittenen trockenen AMD betroffen ist, wird das funktionale Sehen bereits durch das Läsionswachstum beeinträchtigt.^{10,15}

Behandlung

Behandlung der fortgeschrittenen trockenen AMD

Bisher gibt es keine zugelassenen Therapien, um die Progressionsrate der fortgeschrittenen trockenen AMD zu reduzieren, wobei jedoch mehrere mögliche Behandlungsmöglichkeiten derzeit untersucht werden.¹⁶

Wie man mit der fortgeschrittenen trockenen AMD am besten umgeht¹⁶

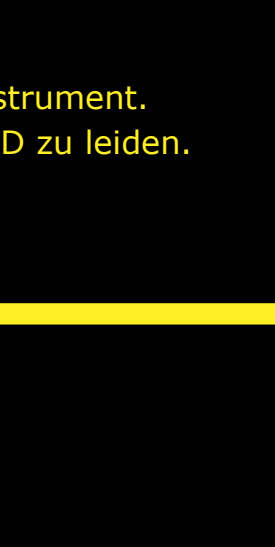- Regelmäßige Augenuntersuchungen**
Durch regelmäßige Augenuntersuchungen können fortschreitende Netzhautveränderungen frühzeitig erkannt werden und der Verlauf überwacht werden.
- Visuelle Rehabilitation**
Bei der fortgeschrittenen trockenen AMD können zusätzlich vergrößernde Sehhilfen wie z.B. Lupen oder Lesegeräte unterstützend sein.
- Änderung der Lebensweise^{16,27}**
Einige einfache Ansätze, die dabei helfen können, das Fortschreiten der trockenen AMD zu verhindern oder zu verlangsamen, sind:
 - Das Rauchen aufgeben
 - Sport treiben, um den BMI zu senken
 - Cholesterinarme Ernährung
 - Einnahme von Antioxidantien und Vitaminen wie Vitamin C, Vitamin E, Beta-Carotin und Zink

Übersicht zu möglichen Behandlungsstrategien, die derzeit erforscht werden²⁶

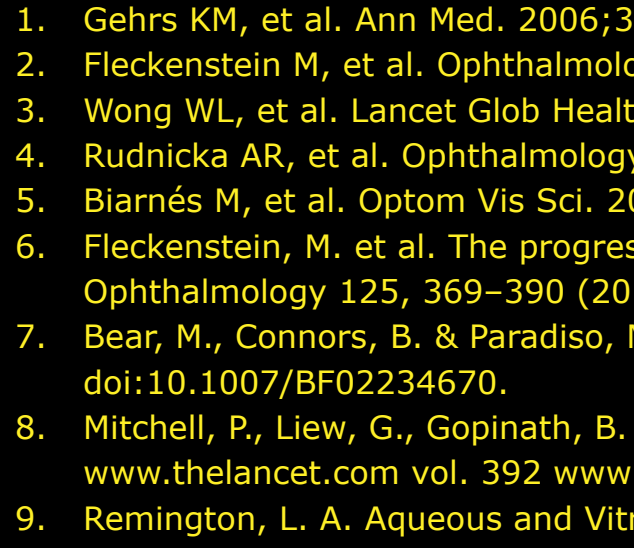- Modulation des Sehzklus, um die Ansammlung toxischer Nebenprodukte zu reduzieren
- Reduzierung oder Hemmung der Drusenbildung
- Komplementhemmung zur Regulierung eines überaktiven Komplementsystems
- Verbesserung des Blutflusses in der Aderhaut
- Verringerung oder Beseitigung von oxidativem Stress
- Verringerung oder Beseitigung von Entzündungen
- Ersetzen, Reparieren oder Regenerieren von verlorenen RPE-Zellen und Photorezeptoren
- Zelltherapie

Weitere Informationen

Für weitere Informationen besuchen Sie dryAMD.eu

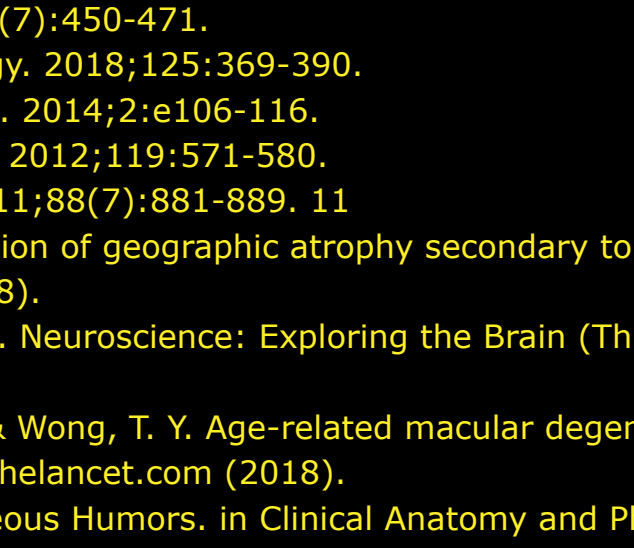


Wie das Sehen funktioniert



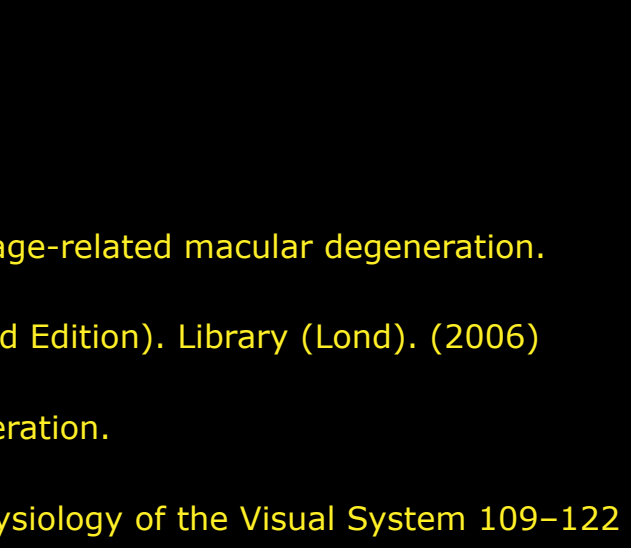
MEHR ERFAHREN

Fortgeschrittene trockene AMD



MEHR ERFAHREN

Glossar



MEHR ERFAHREN

Diese Infografik zum Thema fortgeschrittene trockene AMD ist kein Diagnoseinstrument. Bitte wenden Sie sich an eine medizinische Fachkraft, wenn Sie glauben, an AMD zu leiden.

Referenzen

- Gehrs KM, et al. Ann Med. 2006;38(7):450-471.
- Fleckenstein M, et al. Ophthalmology. 2018;125:369-390.
- Wong WL, et al. Lancet Glob Health. 2014;2:e106-116.
- Rudnicka AR, et al. Lancet Ophthalmol. 2012;119:571-580.
- Blarnés M, et al. Optom Vis Sci. 2011;88(7):881-889.
- Fleckenstein M, et al. The progression of geographic atrophy secondary to age-related macular degeneration. Ophthalmology 125, 369-390 (2018).
- Bear, M., Connors, B. & Paradiso, M. Neuroscience: Exploring the Brain (Third Edition). Library (Lond). (2006) doi:10.1007/BF02234670.
- Mitchell, P., Liew, G., Gopinath, B. & Wong, T. Y. Age-related macular degeneration. www.thelancet.com vol. 392 www.thelancet.com (2018).
- Remington, L. A. Aqueous and Vitreous Humors. In: Clinical Anatomy and Physiology of the Visual System 109-122 (Elsevier Health Sciences, 2012). doi:10.1016/b978-1-4377-1926-0.10006-2.
- Klein, R. et al. The Wisconsin Age-related Maculopathy Grading System. Ophthalmology 98, 1128-1134 (1991). https://www.brightfocus.org/maculair/articel/age-related-macular-facts-figures
- Ferguson LR, Grover S, Dominguez II JM, Balaiva S, Chalam KV. Retinal thickness measurement obtained with spectral domain optical coherence tomography assisted optical biopsy accurately correlates with ex vivo histology. PLoS ONE. 2014;9(10): e111203.
- What Is Optical Coherence Tomography? American Academy of Ophthalmology. Accessed Apr. 29, 2021. https://www.aao.org/eye-health/treatments/what-is-optical-coherence-tomography
- Buschini, E. et al. Recent developments in the management of dry age-related macular degeneration. Clinical Ophthalmology vol. 9 563-574 (2015).
- Bishop, P., Fekrat, S. & Chakravarthy, U. BMJ Best Practice: Age-related macular degeneration. Br. Med. J. (2018) doi:10.1016/S0140-6736(18)31550-2.

Apellis

© 2021 Apellis Switzerland GmbH. Alle Rechte vorbehalten. Diese Infografik ist für ein Publikum außerhalb der Vereinigten Staaten bestimmt. EU-GA-2100008 **Besuchen Sie www.dryAMD.eu für weitere Informationen**